1 Einleitung

Rückenerkrankungen beim Pferd sind eine Hauptursache für verminderte Leistung, welche bei allen Pferderassen und in allen Disziplinen auftreten und immer wieder eine große diagnostische Herausforderung für den konsultierten Tierarzt darstellen (DENOIX u. DYSON 2011; ERICHSEN et al. 2004; JEFFCOTT 1985). Im Rahmen der Diagnostik muss zwischen primären Rückenschmerzen, die durch pathologische Veränderungen vornehmlich im Skelettbereich der Wirbelsäule hervorgerufen werden und sekundären Rückenleiden unterschieden werden, welche als Folge von Fehlbelastungen des Rückens durch Lahmheiten, unsachgemäße Reitweise oder nicht passendes Sattel- und Zaumzeug entstehen. Vorberichtlich wird neben offensichtlichen Problemen wie Abwehrverhalten beim Satteln oder Nachgurten sowie starker Empfindlichkeit des Pferdes beim Putzen oder Berühren der Sattellage nicht selten auch ein „unrittiges“ Verhalten des Pferdes beklagt.

Neben der ausführlichen klinischen Untersuchung des Patienten stehen heutzutage die Röntgenologie, die Szintigraphie und die Ultrasonographie des Rückens als bildgebende diagnostische Verfahren zur Verfügung (BUTLER et al. 2008; DENOIX 1999a; JEFFCOTT 1979a; JEFFCOTT 1979b; RANNER et al. 1999; WEAVER et al. 1999).

Seit Einführung der digitalen Röntgentechnik bietet sich die Möglichkeit, qualitativ hochwertige Röntgenbilder des Pferderückens am stehenden Patienten zu erhalten (JOHNS et al. 2008). Insbesondere die Möglichkeiten zur Darstellung der synovialen Intervertebralgelenke (Facettengelenke) der Brust- und Lendenwirbelsäule hat sich durch die Weiterentwicklung bestehender bildgebender Verfahren herausragend verbessert (BUTLER et al. 2008; COUDRY et al. 2007). Hinzu kommt die Etablierung der 20° ventrodorsal-obliquen Aufnahmetechnik zur isolierten Darstellung der rechten und linken Facettengelenke im Brustwirbelbereich (BUTLER et al. 2008; GIRODROUX et al. 2009; REISINGER 2003; REISINGER u. STANEK 2005; VAN WESSUM 2009; VAN WESSUM 2011). Nachdem sich im Laufe der letzten Jahrzehnte die Untersuchungen auf Pathologien im Bereich der thorakolumbalen Dornfortsätze konzentriert hat, rücken in den letzten Jahren die synovialen Intervertebralgelenke zunehmend in den Fokus. Erste Untersuchungsergebnisse an den Facettengelenken der thorakolumbalen Wirbelsäule lassen vermuten, dass Veränderungen im Sinne einer Osteoarthrose maßgeblich zur Entstehung von klinischen Rückenschmerzen

Dieses Werk ist copyrightgeschützt und darf in keiner Form vervielfältigt werden noch an Dritte weitergegeben werden.
Es gilt nur für den persönlichen Gebrauch.

beitragen und möglicherweise sogar häufiger mit klinischen Symptomen einhergehen als die seit langem bekannten „Kissing Spines“ (COUSTY et al. 2010; DENOIX 1999b; DENOIX u. DYSON 2011; GIRODROUX et al. 2009; WEAVER et al. 1999).

JOHNS et al. (2008) ermittelten bei der röntgenologischen Untersuchung von 81 Pferden bei 18,5 % der Patienten Osteoarthrose der Facettengelenke, bei 34,6 % der Pferde „Kissing Spines“ und bei 19,8 % das gleichzeitige Vorliegen der beiden Krankheitsbilder im thorakolumbalen Bereich der Wirbelsäule. GIRODROUX et al. (2009) stellten in einer Studie mit 644 rückenkranken Pferden für Osteoarthrose der thorakolumbalen synovialen Intervertebralgelenke eine Prävalenz von 12 bis 24 % fest, wobei mehr als die Hälfte der betroffenen Patienten zeitgleich „Kissing Spines“ aufwiesen. Weitgehend unbekannt ist bisher jedoch, ob auch bei klinisch rückengesunden Pferden knöcherne Veränderungen an den Facettengelenken der Brust- und Lendenwirbelsäule vorliegen.

Im Rahmen dieser Studie soll die Frage geklärt werden, ob subklinisch verlaufende, röntgenologisch darstellbare knöcherne Veränderungen an den thorakolumbalen Facettengelenken bei Warmblutpferden auftreten. Des Weiteren soll untersucht werden, mit welchem Schweregrad und an welcher Lokalisation diese auftreten und ob Alter, Geschlecht und Nutzungsart der Pferde in einem signifikanten Zusammenhang mit den genannten Parametern stehen. Hierfür werden die Brust- und Lendenwirbelsäule klinisch rückengesunder Warmblutpferde ohne Rittigkeitsprobleme röntgenologisch untersucht und die Daten mit den Untersuchungs- und Röntgenbefunden klinisch rückenkranker Warmblutpferde verglichen.

Ziel der Arbeit ist es, die klinische Relevanz röntgenologischer Befunde an den synovialen Intervertebralgelenken der Brust- und Lendenwirbelsäule in Zukunft besser einschätzen zu können und die diagnostische Aussagekraft der röntgenologischen Untersuchung in diesem Bereich besser zu erfassen.

Dieses Werk ist copyrightgeschützt und darf in keiner Form vervielfältigt werden noch an Dritte weitergegeben werden.
Es gilt nur für den persönlichen Gebrauch.

2 Literaturübersicht

2.1 Grundlagen der Anatomie der Brust- und Lendenwirbelsäule

2.1.1 Knochen der Wirbelsäule

Die Wirbelsäule des Pferdes wird von 7 Hals-, 18 Brust-, 6 Lendenwirbeln, 5 zum Kreuzbein vereinigten Wirbeln und 15 bis 21 Schwanzwirbeln gebildet (NICKEL et al. 2004). Die Wirbel bestehen jeweils aus dem ventralen Wirbelkörper, *Corpus vertebrae*, dem dorsalen Wirbelbogen, *Arcus vertebrae* und den Wirbelfortsätzen, *Processus vertebrae,* wobei diese drei Grundstrukturen je nach Wirbelsäulenabschnitt in ihrer Ausprägung variieren (NICKEL et al. 2004).

2.1.1.1 Knochen der Brustwirbelsäule des Pferdes

Die Brustwirbelsäule des Pferdes besteht im Allgemeinen aus 18, in Ausnahmefällen auch aus 17 oder 19, Brustwirbeln (NICKEL et al. 2004). Die kürzer und schwächer ausgeprägten Wirbelkörper in der Mitte dieses Wirbelsäulenabschnitts nehmen kranial und kaudal des 11. Brustwirbels wieder an Länge und Stärke zu (NICKEL et al. 2004). Die ansonsten konvexen *Extremitates craniales* und konkaven *Extremitates caudales* sind vom dritten bis zum 18. Thorakalwirbel flach ausgebildet (NICKEL et al. 2004). Auf der Dorsalfläche des Wirbelkörpers findet sich, wie in allen anderen Abschnitten der Wirbelsäule auch, eine dorsale Bandleiste mit seitlich davon verlaufenden Gefäßrinnen (NICKEL et al. 2004). Die *Crista ventralis* ist besonders im kranialen und kaudalen Bereich der Brustwirbelsäule prominent ausgeprägt (NICKEL et al. 2004). Am Übergang zwischen Wirbelkörper und Wirbelbogen findet sich lateral je eine *Fovea costalis cranialis* und *caudalis*, die mit dem Rippenkopf artikulieren (NICKEL et al. 2004). Der Rippenhöcker liegt in der *Fovea costalis processus transversi* (NICKEL et al. 2004).

Der Wirbelbogen, *Arcus vertebrae*, überspannt den Wirbelkörper und formt so mit ihm das Wirbelloch, *Foramen vertebrale* (NICKEL et al. 2004). Alle Wirbellöcher aneinandergereiht bilden den Wirbelkanal, *Canalis vertebralis*, in dem das Rückenmark verläuft (NICKEL et al. 2004). Kranial und kaudal am Übergang zwischen *Arcus* und *Corpus* befinden sich rechts und links jeweils eine weniger tief eingezogene

Dieses Werk ist copyrightgeschützt und darf in keiner Form vervielfältigt werden noch an Dritte weitergegeben werden.
Es gilt nur für den persönlichen Gebrauch.

Incisura vertebralis cranialis und eine tiefere *Incisura vertebralis caudalis*, welche mit der jeweils vor- bzw. nachfolgenden Einziehung das Zwischenwirbelloch, *Foramen intervertebrale,* bilden, durch das die Nerven des Rückenmarks austreten (NICKEL et al. 2004).

Median auf dem Wirbelbogen befindet sich je ein hoher Dornfortsatz, *Processus spinosus* (NICKEL et al. 2004). Diese nehmen bis zum vierten oder fünften Thorakalwirbel an Länge zu und bilden den beim Pferd prominent ausgeprägten Widerrist (NICKEL et al. 2004). Kaudal des fünften Brustwirbels verringert sich ihre Höhe stetig, bis sie ungefähr ab dem 12. Brustwirbel ihre Höhe bis zur Lendenwirbelsäule beibehalten (NICKEL et al. 2004). Die Dornfortsätze neigen sich im vorderen Brustwirbelsäulenabschnitt nach kaudal, im hinteren Abschnitt leicht nach kranial (NICKEL et al. 2004). Der Wirbel, welcher genau vertikal aufragt, wird antiklinaler Wirbel, *Vertebra anticlinalis*, genannt und ist beim Pferd meist der 16. (15.) Brustwirbel (NICKEL et al. 2004; DENOIX u. DYSON 2011). Ab dem dritten Thorakalwirbel ist an der dorsalen Spitze der Dornfortsätze eine *Tuberositas processus spinosi* ausgebildet, welcher bei Jungtieren zwischen T1 und T7 20 bis 50 mm große Knorpelkappen aufliegen, die im Laufe des Lebens zunehmend verknöchern (GRIMMELMANN 1977; NICKEL et al. 2004). Die im kranialen Abschnitt noch größeren lateralen Querfortsätze, *Processus transversi*, werden nach kaudal immer kleiner (NICKEL et al. 2004). Am Übergang zwischen Dornfortsatz und Wirbelbogen finden sich an jedem Wirbel vier Gelenkfortsätze, *Processus articulares craniales et caudales dextra et sinistra,* mit knorpelüberzogenen Gelenkflächen (NICKEL et al. 2004). Zusätzlich gibt es an den Brust- und Lendenwirbeln je zwei Zitzenfortsätze, *Processus mamillares*, die zwischen dem Querfortsatz und dem kranialen Gelenkfortsatz entspringen und sich ab dem 17. Brustwirbel mit den *Processus articulares craniales* zu den *Processus mamilloarticulares* vereinen (NICKEL et al. 2004).

2.1.1.2 Knochen der Lendenwirbelsäule des Pferdes

Das Pferd besitzt in der Regel 6, in Ausnahmefällen auch 5 oder 7, Lendenwirbel (NICKEL et al. 2004). Die Wirbelkörper sind länger als die der Brustwirbelsäule, die kranialen und kaudalen Artikulationsflächen jedoch flach (NICKEL et al. 2004). Die prominente *Crista ventralis* verschwindet am vierten oder fünften Lendenwirbel (NICKEL et al. 2004).

Dieses Werk ist copyrightgeschützt und darf in keiner Form vervielfältigt werden noch an Dritte weitergegeben werden.
Es gilt nur für den persönlichen Gebrauch.

Die *Arcus vertebrae* sind hoch und bilden mit den *Corpora vertebrae* einen weiten Wirbelkanal, der die Lumbalschwellung des Rückenmarks aufnimmt (NICKEL et al. 2004). Die *Incisura vertebralis cranialis* ist auch hier weniger stark eingezogen als die *Incisura vertebralis caudalis* (NICKEL et al. 2004). Gemeinsam bilden sie die *Foramina intervertebralia*, welche beim Pferd zwischen L4 und S1 in ein dorsales und ein ventrales Zwischenwirbelloch unterteilt sind (NICKEL et al. 2004). Bis auf das weite *Spatium interarcuale lumbosacrale*, welches zwischen dem letzten Lenden- und dem ersten Kreuzwirbel ausgebildet ist und als Injektions- und Punktionsstelle genutzt werden kann, fehlen die übrigen *Spatia interarcualia* der Lendenwirbelsäule (NICKEL et al. 2004).

Die leicht kranial ausgerichteten Dornfortsätze sind von gleichbleibender Höhe und ihr freies Ende ist zwischen dem ersten und dem vierten Lumbalwirbel kammförmig ausgeprägt (NICKEL et al. 2004). Die horizontal ausgerichteten, großen *Processus transversi* werden hier wegen ihrer ursprünglichen Funktion auch als *Processus costales* bezeichnet (NICKEL et al. 2004). Die Ausrichtung im kranialen Bereich ist transversal, ab dem vierten Lendenwirbel leicht kranial (NICKEL et al. 2004). Wie an der kaudalen Brustwirbelsäule sind auch hier die kranialen Gelenkfortsätze mit den *Processus mamillares* zu den *Processus mamilloarticulares* verschmolzen (NICKEL et al. 2004).

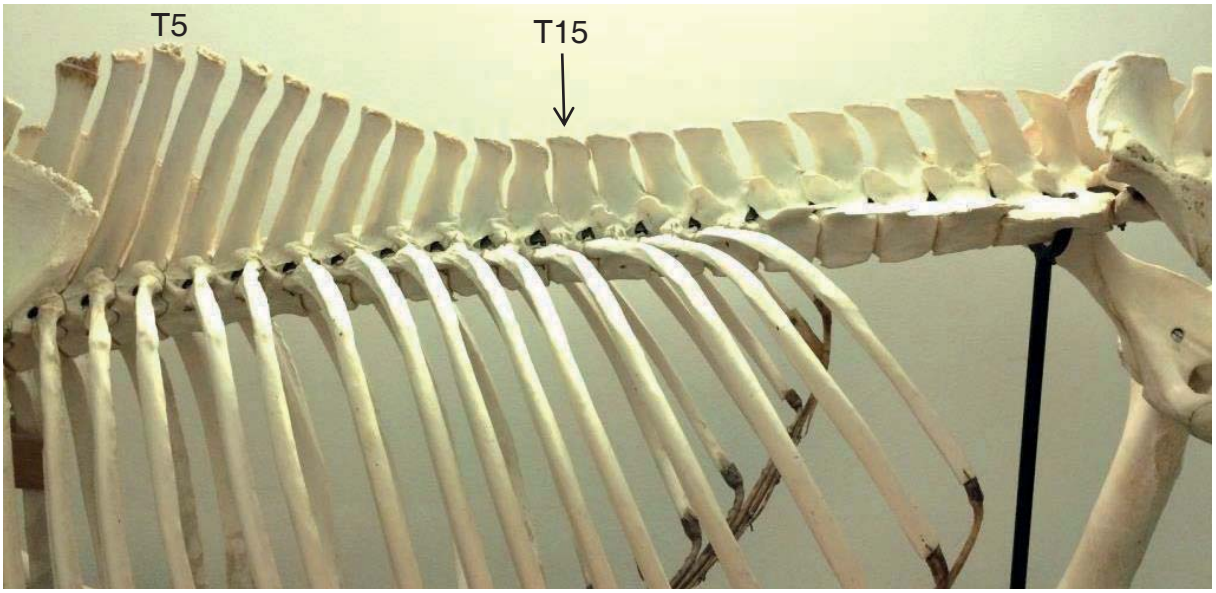

Abbildung 1: Stellung der Dornfortsätze im Verlauf der Wirbelsäule, antiklinaler Wirbel T15 (Pfeil)

Dieses Werk ist copyrightgeschützt und darf in keiner Form vervielfältigt werden noch an Dritte weitergegeben werden.
Es gilt nur für den persönlichen Gebrauch.

2.1.2 Gelenke der Brust- und Lendenwirbelsäule

Die Knochen der Wirbelsäule werden durch viele Gelenke miteinander verbunden, die je nach Wirbelsäulenabschnitt in ihrer Anzahl pro Wirbel variieren und sich in ihrer Gesamtheit auf 137 synoviale und 48 fibrokartilaginöse Gelenke addieren (HAUSSLER 1999a). An der Brustwirbelsäule gibt es 12 (zwei *Disci intervertebrales*, vier synoviale Intervertebralgelenke, sechs Rippengelenke), an der kranialen Lendenwirbelsäule sechs (zwei *Disci intervertebrales*, vier synoviale Intervertebralgelenke) und an der kaudalen Lendenwirbelsäule zehn (zwei *Disci intervertebrales*, vier synoviale Intervertebralgelenke, vier Intertransversalgelenke) einzelne Gelenke pro Wirbel (HAUSSLER 1999a).

2.1.2.1 Verbindungen der Wirbel miteinander

Die Wirbel der Brust- und Lendenwirbelsäule des Pferdes artikulieren über zwei verschiedene Gelenktypen miteinander: *Articulationes cartilagineae* und *Articulationes synoviales* (HAUSSLER 1999a; NICKEL et al. 2004).

Die *Extremitas caudalis* des jeweils vorangestellten Wirbels ist über eine Zwischenwirbelscheibe, *Discus intervertebralis,* mit der nachfolgenden *Extremitas cranialis* zu einer Zwischenwirbelfuge, *Symphysis intervertebralis,* verbunden, welche durch die *Ligamenta longitudinalia dorsales et ventrales* unterstützt wird (NICKEL et al. 2004). Die Zwischenwirbelscheiben werden von zentral nach peripher gebildet vom Gallertkern, *Nucleus pulposus,* sowie dem faserknorpeligen und peripher zunehmend fibrösen *Annulus fibrosus* (NICKEL et al. 2004). Als Besonderheiten beim Pferd sind die *Nuclei pulposi* in der thorakolumbalen Wirbelsäule nicht oder nur noch rudimentär vorhanden und die Zwischenwirbelscheiben zwischen den ersten drei Thorakalwirbeln sowie zwischen dem letzten Lumbal- und dem ersten Sakralwirbel auffallend dick (TOWNSEND u. LEACH 1984; DÄMMRICH et al. 1993; ROONEY u. ROBERTSON 1996; HAUSSLER 1999a).

Für die synovialen Gelenke zwischen den einzelnen *Processus articulares craniales et caudales* findet man in der Literatur verschiedene Termini: Wirbelbogengelenke, *Articulationes processuum articularium* (NICKEL et al. 2004), synovial intervertebral articulations (DENOIX u. DYSON 2011) bzw. synoviale Intervertebralgelenke, facet joints (DENOIX u. DYSON 2011) bzw. Facettengelenke. Hierbei handelt es sich um Schiebegelenke, *Articulationes planae*, bei denen sich die Gelenkflächen parallel zueinander verschieben können (NICKEL et al. 2004). Die *Processus craniales et*

Dieses Werk ist copyrightgeschützt und darf in keiner Form vervielfältigt werden noch an Dritte weitergegeben werden.
Es gilt nur für den persönlichen Gebrauch.

caudales der kranialen Brustwirbelsäule sind weniger Gelenkfortsätze als Gelenkflächen, welche lateral am Übergang zwischen Wirbelbogen und Dornfortsatz ausgebildet sind (NICKEL et al. 2004). Die kranialen Gelenkflächen sind Teil des Wirbelbogens und kraniodorsal ausgerichtet, wohingegen die kaudalen Gelenkflächen am jeweiligen Dornfortsatzursprung liegen und kaudoventral orientiert sind (NICKEL et al. 2004). Kaudal des antiklinalen Brustwirbels werden aus den Gelenkflächen deutliche Gelenkfortsätze, wobei die *Processus articulares craniales* ab hier nach kaudal zunehmend mit den nur an Brust- und Lendenwirbelsäule ausgebildeten Zitzenfortsätzen zu den *Processus mamilloarticulares* verschmelzen (NICKEL et al. 2004).

Die Ausrichtung der Gelenkflächen unterscheidet sich auffallend im Verlauf der Wirbelsäule, was maßgeblich zu den spezifischen Bewegungsmöglichkeiten der verschiedenen Wirbelsäulenabschnitte beiträgt (TOWNSEND u. LEACH 1984; NICKEL et al. 2004). Haussler (1999a) beschreibt die Ausrichtung der Gelenkflächen wie folgt: Die großen, flachen und ovalen Gelenkflächen der zervikalen Facettengelenke sind im 45° Winkel zur Horizontalen ausgerichtet und stehen somit tangential zum *Arcus vertebrae,* wobei die kranialen Gelenkfortsätze nach dorsomedial und die kaudalen Gelenkfortsätze nach ventrolateral weisen. Dies ermöglicht ausgeprägte Bewegungsmöglichkeiten in allen drei Ebenen: Dorsoventrale Flexion und Extension, Lateroflexion und axiale Rotation (HAUSSLER 1999a).

Die thorakolumbale Wirbelsäule wird aufgrund der Gelenkmorphologie in vier Abschnitte eingeteilt: Das erste thorakale Intervertebralgelenk (T1-2), die kraniale und mittlere Brustwirbelsäule (T2-16), die kaudale Brust- zusammen mit der Lendenwirbelsäule (T16-L6) und das Lumbosakralgelenk (TOWNSEND u. LEACH 1984). Die Gelenkflächen des ersten thorakalen Facettengelenkes sind kleiner als die der Halswirbelsäule, aber ebenfalls im 45° Winkel ausgerichtet (TOWNSEND u. LEACH 1984; HAUSSLER 1999a). Zwischen dem 2. und dem 16. Thorakalwirbel sind die Artikulationsflächen ebenfalls kleiner als die der Halswirbelsäule, allerdings annähernd horizontal ausgerichtet (TOWNSEND u. LEACH 1984; HAUSSLER 1999a). Der Wechsel von der tangentialen zur horizontalen Stellung vollzieht sich am zweiten Brustwirbel, an dem die kranialen Gelenkfortsätze in ihrer Form und Ausrichtung noch der Halswirbelsäule, die kaudalen Artikulationsflächen der mittleren Brustwirbelsäule entsprechen (TOWNSEND u. LEACH 1984; HAUSSLER 1999a). Hieraus ergibt sich, dass in diesem Wirbelsäulenabschnitt, vor allem zwischen dem 9.

Dieses Werk ist copyrightgeschützt und darf in keiner Form vervielfältigt werden noch an Dritte weitergegeben werden.
Es gilt nur für den persönlichen Gebrauch.

und dem 14. Brustwirbel, bedeutende Lateroflexion und axiale Rotation möglich ist, wohingegen eine dorsoventrale Bewegung nur in sehr geringem Maße ausgeführt werden kann (TOWNSEND u. LEACH 1984; HAUSSLER 1999a). Im kaudalen thorakalen und im lumbalen Bereich orientieren sich die Gelenkflächen hingegen zunehmend vertikal und sind somit sagittal zur Bogenwölbung ausgerichtet (HAUSSLER 1999a; NICKEL et al. 2004). Die *Processus articulares caudales* der kaudalen Brust- sowie der Lendenwirbelsäule sind nach kaudal zunehmend konvex und fügen sich tief in die gleichsinnig konkav geformten *Processus articulares craniales* ein, so dass es zu einer immer stärkeren Verzahnung zwischen den Facettengelenken kommt (TOWNSEND u. LEACH 1984; HAUSSLER 1999a). Diese anatomischen Besonderheiten führen gemeinsam mit der Ausbildung von lumbalen Intertransversalgelenken zu einer geringeren Beweglichkeit der kaudalen Brust- und der Lendenwirbelsäule (TOWNSEND u. LEACH 1984). Die Flächen der Facettengelenke des Lumbosakralgelenkes sind klein, flach und vertikal ausgerichtet, so dass eine ausgeprägte dorsoventrale Flexion und Extension, jedoch weder Rotation noch Lateroflexion möglich sind (TOWNSEND u. LEACH 1984).

Als Besonderheit beim Pferd finden sich zwischen den Querfortsätzen von L4 bis S1 synoviale Gelenke, die als Lateral- oder Intertransversalgelenke bezeichnet werden (STECHER u. GOSS 1961; TOWNSEND u. LEACH 1984; NICKEL et al. 2004).

Dieses Werk ist copyrightgeschützt und darf in keiner Form vervielfältigt werden noch an Dritte weitergegeben werden.
Es gilt nur für den persönlichen Gebrauch.

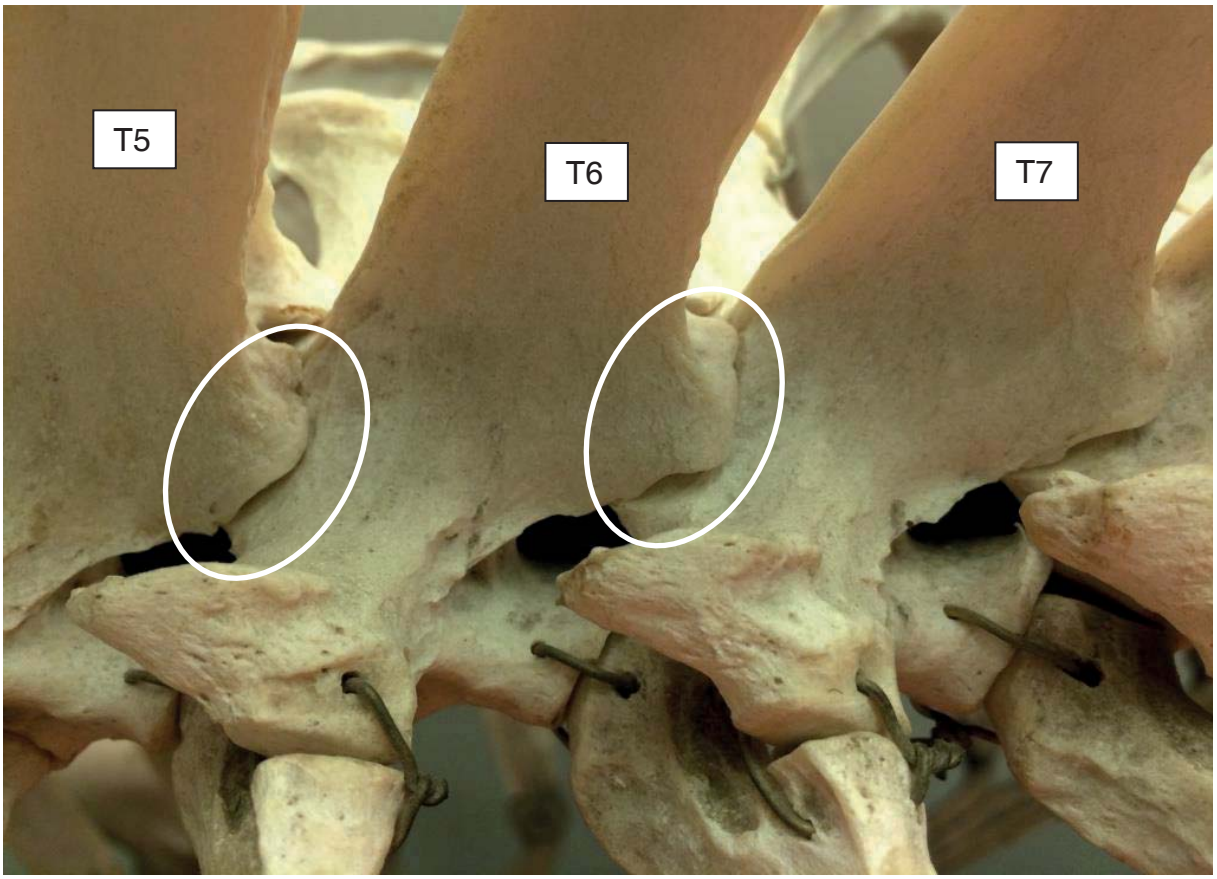

Abbildung 2: Annähernd horizontale Stellung der Facettengelenke im kranialen Bereich der Brustwirbelsäule

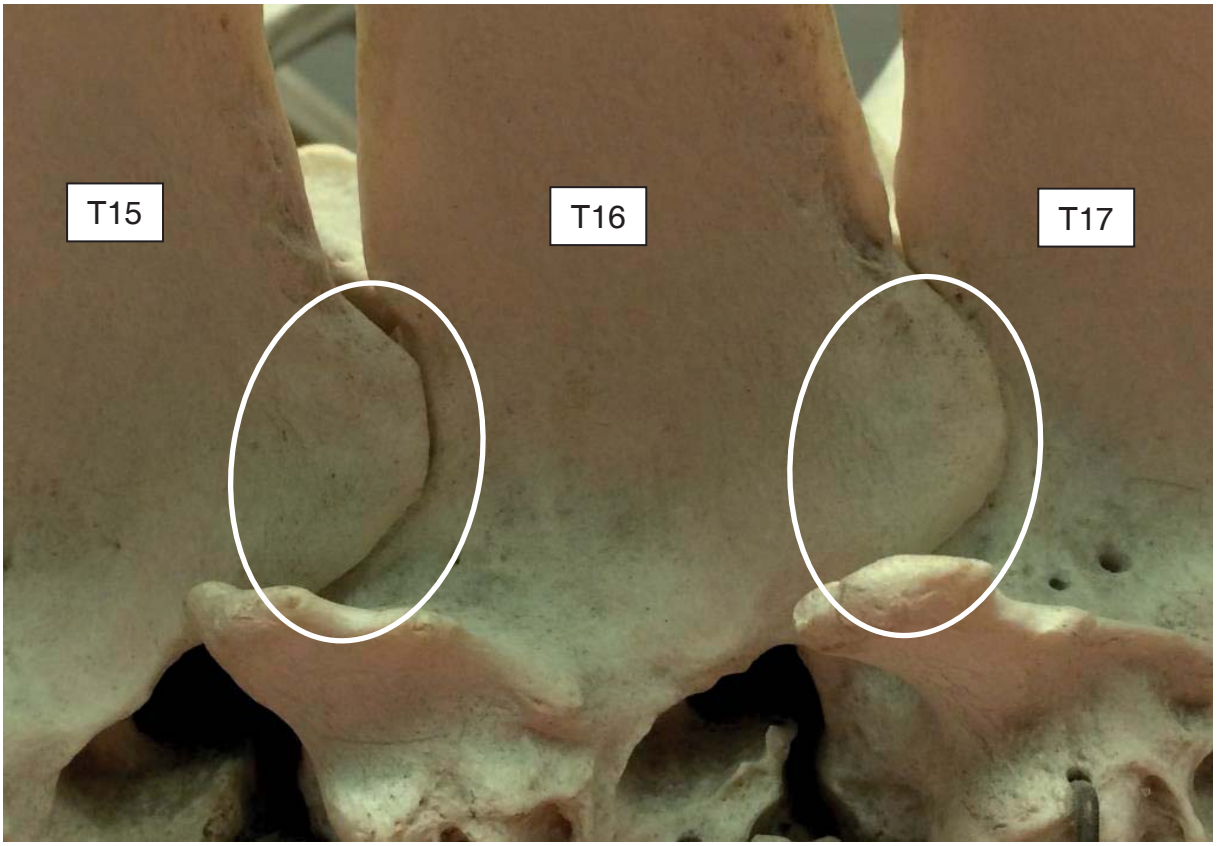

Abbildung 3: Zunehmend vertikale Stellung der Facettengelenke im kaudalen Bereich der Brustwirbelsäule

Dieses Werk ist copyrightgeschützt und darf in keiner Form vervielfältigt werden noch an Dritte weitergegeben werden.
Es gilt nur für den persönlichen Gebrauch.

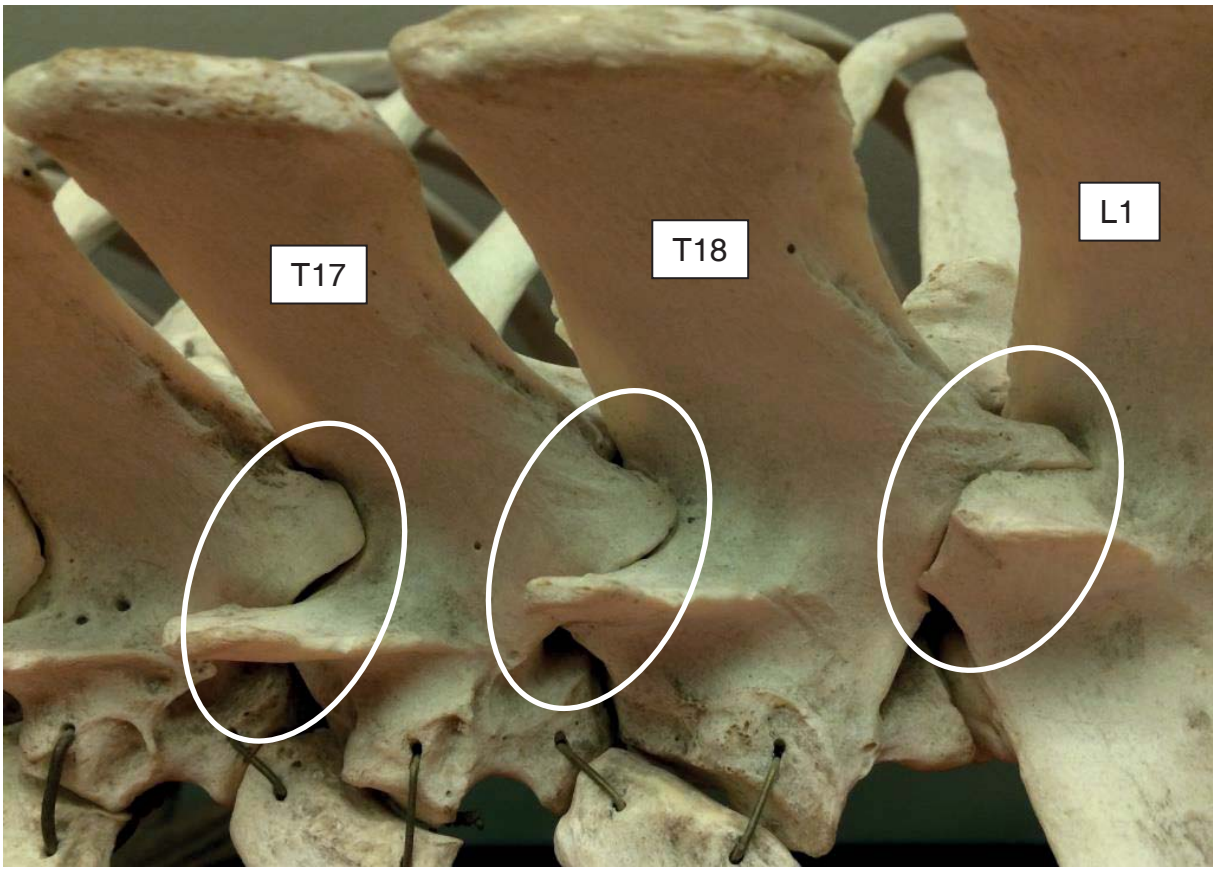

Abbildung 4: Stellung der Facettengelenke am thorakolumbalen Übergang, zunehmende Verzahnung, kaudaler Gelenkfortsatz weist ab T18 nach außen, *Proc. mamillaris* verschmilzt mit *Proc. articularis* zum *Proc. mamilloarticularis*

2.1.2.2 Verbindungen der Rippen mit den Wirbeln

Die *Articulationes costovertebrales* setzen sich jeweils aus einem Rippenkopfgelenk, *Articulatio capitis costae*, und einem Rippenhöckergelenk, *Articulatio costotransversaria*, zusammen (NICKEL et al. 2004). Zwei benachbarte Wirbel nehmen die beiden konvexen Gelenkflächen des Rippenkopfes auf und bilden ein Kugelgelenk mit einer zweigeteilten Gelenkhöhle (NICKEL et al. 2004). Die Rippenhöckergelenke sind straffe Gelenke, die zwischen den Gelenkflächen der Rippenhöcker und den entsprechenden *Foveae costales processus transversi* der Wirbel gebildet werden (NICKEL et al. 2004). An den letzten 2 bis 3 Thorakalwirbeln verschmelzen die Gelenkflächen der beiden Rippengelenke und ihre Gelenkhöhlen miteinander (NICKEL et al. 2004). Die beiden Gelenke agieren als Wechselgelenk zur Thoraxerweiterung und -verengung (NICKEL et al. 2004). Stabilisiert werden diese knöchernen Verbindungen durch zahlreiche Gelenkbänder (NICKEL et al. 2004).

Dieses Werk ist copyrightgeschützt und darf in keiner Form vervielfältigt werden noch an Dritte weitergegeben werden.
Es gilt nur für den persönlichen Gebrauch.