1. Einleitung

Zystoide Defekte (ZD) sind immer wieder auftretende Befunde im Skelettsystem des Pferdes. Häufig sind diese Defekte subchondral lokalisiert, können aber auch in der Meta- oder Epiphyse vorkommen. Am häufigsten sind ZD am distalen Femurkondylus und an den Zehenknochen anzutreffen (Leonczuk et al. 2016; von Rechenberg et al. 1998). Dem aktuellen Stand der Wissenschaft zufolge existieren zwei verschiedene Pathogenesen. Die juvenile Form, welche sich im Rahmen von Entwicklungsstörungen des Gelenkknorpels manifestiert (Denoix et al. 2013b) und die degenerative Form (Mcilwraith, 1990). ZD können Lahmheiten verursachen und werden fast ausschließlich durch Projektionsradiographie diagnostiziert. Hieraus ergibt sich die Besonderheit, dass sie regelmäßig als Zufallsbefund im Rahmen einer Ankaufsuntersuchung beim lahmfreien Pferd diagnostiziert werden. Laut des Röntgenleitfadens (RöLF) der Gesellschaft für Pferdemedizin e.V. (GPM) aus dem Jahr 2018 gelten ZD als Risikobefund und bedingen somit oft negative Kaufentscheidungen und/oder wirtschaftliche Schäden. Zu beachten ist jedoch, dass ebenfalls Berichte über ZD als Zufallsbefund ohne klinische Relevanz existieren.

Insgesamt ist die Studienlage bezüglich der sportlichen Prognose der ZD beim Warmblutpferd gering. Ziel der Studie war es deshalb, in einer Studiengruppe die Prävalenz und die Eigenschaften der vorkommenden ZD zu beschreiben und anhand dessen ein Scoring-System zu etablieren, welches für ZD in allen Knochen der Gliedmaßen anwendbar ist. Ferner sollte anhand von Sportdaten die Studiengruppe mit zwei Kontrollgruppen hinsichtlich der sportlichen Leistung untersucht und verglichen werden. Weiterhin sollten die einzelnen Score-Charakteristika im Hinblick auf die sportliche Leistung der Pferde untersucht werden.

Dieses Werk ist copyrightgeschützt und darf in keiner Form vervielfältigt werden noch an Dritte weitergegeben werden.
Es gilt nur für den persönlichen Gebrauch.

2. Literaturübersicht

2.1 Zystoide Defekte im knöchernen Skelett

2.1.1 Definition

In der Literatur werden ZD des Knochens oft mit unterschiedlichen Begrifflichkeiten beschrieben (McIlwraith, 1990). Röntgenologisch werden sie als gut abgegrenzte, rundliche und aufgehellte Regionen definiert, welche von einem schmalen Saum aus erhöhter Knochendichte (Sklerose) sowie von normal röntgendichten Knochen umgeben sind. In den meisten Fällen gehen sie nicht mit periostalen Reaktionen oder Weichteilschwellungen einher (Worsley und Gaillard, 2009). ZD können auch in anderen Formvarianten vorliegen (Auer und von Rechenberg, 2019; Butler et al., 2017b). Es ist davon auszugehen, dass die meisten ZD der Epiphyse auch den subchondralen Knochen betreffen und teilweise mit dem Gelenk kommunizieren (Ammann et al., 2022; McIlwraith, 1998; Reid, C., 1970).

In der englischsprachigen Literatur werden die Begriffe subchondral bone cysts (SBC) und osseous cyst-like lesions (OCLL) in der Regel synonym verwendet, teilweise aber auch differenziert. Richardson (2010) definierte SBC als große, röntgenologisch aufgehellte Bereiche des subchrondralen Knochens des medialen Femurkondylus, während alle anderen Lokalisationen als OCLL benannt werden, da diese im Vergleich zu jenen im Femurkondylus histologisch nicht immer eine klare Abgrenzung der Zyste aufwiesen und in ihrer Struktur stärker variierten. Pathologische Veränderungen an Gliedmaßen heranwachsender Pferde wurden von McIlwraith (1986) unter dem Begriff developemental orthopedic diseases (DOD) zusammengefasst. Darunter fallen allerdings neben artikulären Erkrankungen wie die Osteochondrosis (OC) und ZD auch das Wobbler-Syndrom und Beugefehlstellungen der Gliedmaßen (McIlwraith, 1986). Da bei der DOD unterschiedliche Ätiopathogenesen eine Rolle spielen können, definierte Denoix et al. (2013b) den Begriff der juvenile osteochondral conditions (JOCC) für alle Erkrankungen, die mit der Entwicklung von Gelenken und Ossifikationszentren von Fohlen und jungen Pferden in Verbindung stehen: OC, Osteochondrosis dissecans (OCD), juvenile subchondrale zystenähnliche Läsionen (juvenile subchrondral cyst-like lesions, JSBC) und osteochondrale Fragmente an Bandavulsionen (Denoix et al., 2013b). Die Autoren trennten JOCC klar von den erworbenen subchondralen zystenähnlichen Läsionen (aquired subchondral cyst-like lesions), welche z.B. im Komplex einer Osteoarthrose entstehen können (Denoix et al., 2013b; Lepeule et al., 2013). Der RöLF 2018 beschreibt einen ZD als "rundliche Aufhellung, Deutung als subchondraler zystoider Defekt“ (GPM, 2018). In jüngsten Röntgen-Richtlinien vom Hannoveraner Verband e.V. für Zuchtstuten wurde zum Teil von „gelenksnahen

Dieses Werk ist copyrightgeschützt und darf in keiner Form vervielfältigt werden noch an Dritte weitergegeben werden.
Es gilt nur für den persönlichen Gebrauch.

zystoiden Defekten“ gesprochen (Prämierungen Hannoveraner Verband, 2023). Wann ein ZD als gelenksnah und wann als gelenksfern gilt wird hierbei nicht exakt definiert. Wie oben erwähnt, differenziert die Terminologie in der englischsprachigen Literatur jedoch mitunter zwischen SBC und OCLL, wobei nicht aufgrund des röntgenologischen Erscheinungsbildes, sondern lediglich anhand einer histologischen Untersuchung zwischen den beiden Typen unterschieden werden kann (Butler et al., 2017a; Richardson, 2010).

Da die Ätiologie anhand der röntgenologischen Diagnose nicht differenziert werden kann und weil keine histologischen Untersuchungsergebnisse vorliegen, wird in der vorliegenden Arbeit für alle röntgenologischen Aufhellungen des Knochens in Gelenknähe der Begriff zystoider Defekt verwendet.

Im Gegensatz zur Veterinärmedizin ist in der Humanmedizin die Terminologie einheitlich. Es wird von Knochenzysten (engl. bone cysts) gesprochen, welche als gutartige, flüssigkeitsgefüllte, nicht-epitheliale Höhle in einem Knochen definiert wird. Es wird zwischen einfachen Knochenzysten (unicameral bony cyst, UBC) und aneurismatischen Knochenzysten (aneurismatic bony cyst, ABC) unterschieden, wobei beide Typen vor allem in der Metaphyse vorkommen. UBC kommen eher bei jungen Patienten vor und sind oft röntgenologische Zufallsbefunde während ABC zu ca. 30% sekundär nach einer anderen Knochenläsion entstehen (Mascard et al., 2015).

Andere röntgenologische Aufhellungen des Knochens können bspw. im Rahmen von tumorösen oder infektiösen Erkrankungen entstehen. Diese Läsionen haben eine differente Ätiologie und Erscheinung und sind deshalb nicht Gegenstand dieser Ausführungen.

2.1.2 Histopathologie von zystoiden Defekten bei Pferden

Zur feingeweblichen Untersuchung von ZD liegen nur wenige Studien vor. In einer Studie von von Rechenberg et al. (1998) wurden ZD von Pferden und Menschen histologisch untersucht und miteinander verglichen. Teil der Studie waren 703 Defekte bei Pferden sowie 1460 UBC und 289 intraossäre Ganglien bei Menschen. Diese wurden in Bezug auf die anatomische Lage und das klinische Erscheinungsbild bezogen auf das Alter der Individuen verglichen. Auffällig war, dass die UBC beim Menschen und die ZD beim Pferd vor allem bei jungen Individuen auftraten. Der Inhalt der ZD variierte von gelatinöser zu serosanguinöser Konsistenz. Weiterhin konnten vereinzelt Makrophagen, polymorphe Zellen, Fettzellen und Hämosiderin histologisch nachgewiesen werden. Ferner lagen nekrotischer Knochen, kalzifiziertes oder mineralisiertes Gewebe sowie Faserknorpel in ZD vor. Der bindegewebige Inhalt der untersuchten

Dieses Werk ist copyrightgeschützt und darf in keiner Form vervielfältigt werden noch an Dritte weitergegeben werden.
Es gilt nur für den persönlichen Gebrauch.

ZD enthielt erhöhte Konzentrationen von Prostaglandin E_2 und Interleukin 1 und 6, welche ebenfalls in hohen Konzentrationen in der zystoiden Flüssigkeit nachgewiesen wurden (von Rechenberg, 1999). Die ZD waren mit fester, fibröser oder myxomatösem Gewebe ausgekleidet, zudem konnten abgeflachte Fibroblasten dargestellt werden. Der aufliegende intraartikuläre hyaline Knorpel des ZD zeigte Anzeichen von Degeneration, wobei der übrige hyaline Knorpel des betroffenen Gelenkes unauffällig war. Im Knochen konnte, je nach Alter des Defektes, ein dünner sklerotischer Saum nachgewiesen werden. Die weitere umliegende subchondrale Region zeigte gesteigerte Umbauprozesse mit Resorption und verdickten Trabekeln, vereinzelt assoziiert mit Mikrofrakturen der Trabekel (von Rechenberg et al., 1998).

2.1.3 Weitere Diagnoseverfahren von zystoiden Defekten einschl. Bildgebung

ZD werden meist mittels einer röntgenologischen Untersuchung im Rahmen einer Lahmheitsuntersuchung oder einer Kaufuntersuchung diagnostiziert (Mcilwraith, 1990). Bis auf wenige Ausnahmen können sie auf Standard-Projektionen identifiziert werden (McIlwraith, 1990). Wenn ein Gelenk betroffen ist, wird empfohlen, das kontralaterale Gelenk ebenfalls röntgenologisch zu untersuchen. Dies begründet sich darin, dass 13,6 % der ZD bilateral vorliegen (Auer und von Rechenberg, 2019). Es ist möglich, dass ZD nicht auf jeder Projektion röntgenologisch darstellbar sind. Je nach anatomischer Lokalisation können sie entweder auf der dorsopalmaren/-plantaren bzw. kaudokranialen oder der lateromedialen Projektion besser dargestellt sein (Sherlock und Mair, 2011). Kleinere Defekte, z.B. im distalen Kron- oder Fesselbein, können auf Röntgenbildern auch gänzlich übersehen werden (Dyson, 2011). Ob der ZD in direkter Verbindung zum Gelenk steht, kann röntgenologisch ebenfalls nicht immer sicher beurteilt werden. Hier kann eine Kontrastmittel-Arthrographie detailliertere Erkenntnisse liefern (Redding, 2007).

Weitere Informationen über fragliche röntgenologische Befunde bei Verdacht auf einen ZD bzw. dessen Ausmaß und genaue Lokalisation kann die Computertomografie (CT) liefern (Hanson et al., 1996; Garcia-Lopez und Kirker-Head, 2004). ZD stellen sich im CT als hypoattenuierte Region dar, die teilweise von einem hyperattenuierten Rand umgeben wird (Hanson et al., 1996). Die Magnetresonanztomographie (MRT) kann zusätzliche Informationen liefern – vor allem in Bezug auf die umliegenden Weichteilstrukturen und die Lokalisation des Defekts (Mair und Sherlock, 2008). ZD sind im MRT charakterisiert durch Regionen von mittlerer bis hoher Signalintensität in allen Sequenzen, die häufig von Regionen mit niedriger Signalintensität umgeben sind (Mair und Sherlock, 2008). In der arthroskopischen Untersuchung stellt sich der Knorpel über ZD oft mit Chondromalazie oder Fissuren dar. Der Knorpel kann auch einen

Dieses Werk ist copyrightgeschützt und darf in keiner Form vervielfältigt werden noch an Dritte weitergegeben werden.
Es gilt nur für den persönlichen Gebrauch.

unvollständigen Kollaps in den Defekt aufweisen. Da nicht alle ZD mit dem angrenzenden Gelenk kommunizierten und aus anatomischen Gründen eine Exploration des gesamten Gelenkes nicht immer möglich ist, erwies sich die Arthroskopie in der Studie von von Rechenberg et al. (1998) als nicht sensitiv für die Diagnostik von ZD.

2.1.4 Prävalenz von zystoiden Defekten

Bei Angaben zur Prävalenz von ZD beim Pferd muss die Charakteristik der Untersuchungsgruppe (u.a. Rasse, Alter, Zeitpunkt und gegebenenfalls die Umstände der Diagnosestellung) beachtet werden. Dies erklärt dann auch die stark variierenden Angaben der Zahlen.

In einer schweizerischen Review-Studie (von Rechenberg et al. 1998) an Pferden, welche aufgrund von Lahmheit aber auch lahmfrei in einer Klinik vorgestellt wurden (n = 703) konnten ZD vor allem im medialen Femurkondylus (45,8%) diagnostiziert werden. Bezogen auf die Häufigkeit folgten die Zehenknochen (Hufbein, Kronbein, Fesselbein) (26,2%), die Karpalknochen (7,1%) und die Metakarpal- sowie Metatarsalknochen (6%). Die übrigen Lokalisationen wie bspw. Radius, Talus, Sesambeine und Humerus waren mit weniger als 5% vertreten.

In einer retrospektiven deutschen Studie von Leonczuk et al. (2016), die auf Röntgenbildern aus Kaufuntersuchungen basiert, lag die Prävalenz von ZD bei der untersuchten Population bei 1,7 % (n = 2145). Die Defekte wurden in diesem Fall nach dem Röntgenleitfaden 2007 (GPM, 2007) der GPM beurteilt. Am häufigsten war das Fesselbein der Hintergliedmaße (0,7 %) betroffen. Die genannte Studie greift auf die gleichen Datenbasis wie diese Studie zurück (Datenerhebung von Leonczuk et al. zwischen Januar 2015 und Oktober 2015) und somit überschneidet sich die untersuchte Population zum Teil mit der dieser Arbeit, allerdings wurden in der Studie von Leonczuk et al. (2016) alle Rassen inkludiert.

In einer Studie von Axling et al. (2016) wurden Röntgenprotokolle von Vollblut-Absetzern und Jährlingen in Australien und Neuseeland ausgewertet. Die Prävalenz von röntgenologischen Veränderungen des Skelettsystems insgesamt lag im Alter von ca. 10 Monaten (Absetzer, n = 299) bei 69,9 % und im Alter von ca. 15 Monaten (Jährlinge, n = 1004) bei 64,5 %. Von den Pferden mit röntgenologischen Veränderungen lag die Prävalenz von ZD bei den Absetzern bei 11,1 % und bei den Jährlingen bei 7,4 % (Axling et al., 2016).

Die Prävalenz-Studie von Bastos et al. (2017) erfasst alle JOCC-Befunde von Vollblut-Absetzern (vier bis sechs Monate alt) in Brasilien (n = 85). Hier waren 76,5 % der Pferde von JOCC betroffen, wobei das Femorotibialgelenk die häufigsten Befunde

Dieses Werk ist copyrightgeschützt und darf in keiner Form vervielfältigt werden noch an Dritte weitergegeben werden.
Es gilt nur für den persönlichen Gebrauch.

aufwies. Der Autor erklärt sich die sehr hohe Prävalenz im Vergleich zu anderen Studien (Van Grevenhof et al., 2009; Wittwer et al., 2006) mit dem geringen Alter seiner Studienpopulation und damit, dass er zusätzlich die Femorotibialgelenke untersuchte. In einer Folgestudie mit derselben Population, jetzt als Jährlinge (n = 76), wiesen 92,1% der untersuchten Pferde JOCC-assoziierte Befunde auf. Hier lagen die meisten Befunde im Tarsus vor (Maia et al., 2020). Beide Studien differenzieren nicht zwischen OC, OCD oder ZD und verwenden die Definition von JOCC von Lepeule et al. (2013) und Denoix et al. (2013b).

In einer Studie, die radiologische Befunde von Auktionsuntersuchungen von Vollblutjährlingen (n = 5161) in Kentucky (USA) mit den Verkaufspreisen in ein Verhältnis setzte, wurden ZD im Gegensatz zu diversen OCD-Lokalisationen nicht genannt und hatten interessanterweise aufgrund der geringen Fallzahl keine Relevanz (Preston et al., 2010).

In der Studie von Robert et al. (2013) über eine Population von Vollblütern, die in der Normandie geboren wurden (n = 371), wurden die unterschiedlichen röntgenologischen Befunde erhoben. Am Hinterbein wurde differenziert aufgeführt, d.h. aufgeschlüsselt zwischen ZD und anderen OC-Befunden, während ZD am Vorderbein mit den übrigen OC-Befunden zusammengefasst wurden. Die Prävalenz der ZD am Hinterbein lag bei 2,73 %.

In einer prospektiven Studie von Lepeule et al. (2009) mit Warmblut- und Vollblutfohlen (n = 378) waren 47% von DOD betroffen und 36% von OC, wobei die meisten betroffenen Pferde Warmblüter waren. Das Risiko an DOD oder OC zu erkranken war bei Warmblütern und bei Fohlen, die im Alter von 30 Tagen eine vergleichbar hohe Widerristhöhe aufwiesen, signifikant höher. Ebenso führte Bewegungsmangel zu einem höheren Risiko an DOD oder OC zu erkranken (Lepeule et al., 2009). In der Studie von van Weeren et al. (2013) waren die Warmblüter häufiger von JOCC betroffen als die Vollblüter (n = 321).

In weiteren Studien lag die Prävalenz von JOCC bei Warmblütern insgesamt stets höher als bei Rennpferden (Trab- und Galopprennpferde) (van Weeren und Denoix, 2013; Arnan, 2005; Dik et al., 2010).

Dieses Werk ist copyrightgeschützt und darf in keiner Form vervielfältigt werden noch an Dritte weitergegeben werden.
Es gilt nur für den persönlichen Gebrauch.

2.1.5 Ätiopathogenese von zystoiden Defekten

Als multifaktorielle Erkrankung spielen bei JOCC sowohl die Genetik als auch die Umwelt eine Rolle (Barneveld und Weeren, 2010; van Weeren und Denoix, 2013). Genetische Komponenten werden oft angenommen, sind in Studien aber aufgrund der häufig sehr kleinen zur Verfügung stehenden Population schwer belegbar. So konnte Ricard et al. (2013) trotz einer vermeintlich großen Studienpopulation (n = 2106) lediglich eine Heritabilität von 0,19 für JOCC des Talokruralgelenkes darlegen (Ricard et al., 2013). Diese Angabe deckt sich mit der Studie von van Grevenhof et al. (2009), welche die höchste Heritabilität von OC für das Talokruralgelenk in der Population von niederländischen Warmblütern (Jährlinge, n = 811) belegte, die generelle Heritabilität von OC wurde in dieser Studie mit 0,23 angegeben.

Neben den entwicklungsbedingten juvenilen ZD wird beschrieben, dass diese auch aus Knorpeldefekten entstehen können (McIlwraith, 1990). In der Literatur werden folgende Theorien beschrieben:

1. Die Hydraulik-Theorie, welche besagt, dass eine Läsion der Knorpeloberfläche zusammen mit dem Eindringen der synovialen Flüssigkeit bei Be- und Entlastung des Gelenkes mit der Zeit zur Formierung eines ZD führen kann (Ray et al., 1996, Kold et al., 1986).

2. Die Entzündungstheorie, bei der angenommen wird, dass ZD aufgrund von Entzündungsmediatoren entstehen können (von Rechenberg, 1999).

3. Die Gelenkstraumata-Theorie, bei welcher fokale, subchondrale Ischämien oder Drucknekrosen ebenfalls als möglicher Ursprung für ZD beschrieben wurden (Verschooten, F; De Moor und De Moor, 1982).

Die beschriebenen mechanischen Traumata spielen vor allem im gewichtstragenden Teil des Gelenkes eine Rolle, wie bspw. im medialen Femurkondylus (Jeffcott et al., 1983).

2.2 Befundungsmethoden von Röntgenbildern im Hinblick auf zystoide Defekte

2.2.1 Befundung zystoider Defekte (außer Röntgenleitfaden)

Es gibt verschiede Charakteristika anhand derer ZD beschrieben werden können. Hierbei finden bspw. die Form oder das Vorhandensein eines sklerotischen Randsaums Berücksichtigung (Butler et al., 2017; Kane et al., 2003). Graduierungen

Dieses Werk ist copyrightgeschützt und darf in keiner Form vervielfältigt werden noch an Dritte weitergegeben werden.
Es gilt nur für den persönlichen Gebrauch.

für die röntgenologische Bewertung von ZD auf Röntgenbildern finden sich in der Literatur lediglich für einzelne Lokalisationen bzw. Gelenke. So beschreibt Howard et al. (1995) Läsionen ausschließlich im medialen Femurkondylus während Denoix et al. (2013b) nur die Läsionen im distalen Kondylus des Fesselbeins anhand eines eigens entwickelten Scoring-Systems charakterisiert.

ZD im Femurkondylus können röntgenologisch nach Howard et al. (1995) in vier Grade (Tabelle 1) eingeteilt werden, welche er im Rahmen einer klinischen Studie zur Prognose nach arthroskopischem Debridement dieser Zysten in einer gemischten Population (n = 41, diverse Rassen und Altersstufen) entwickelte. Der Score wurde auch von Wallis et al. (2008) verwendet, um den Erfolg einer alternativen Behandlungsmethode (intraläsionale Kortikosteroid-Injektion) vergleichen zu können.

Tabelle 1: Score zur Beurteilung von ZD am medialen Femurkondylus (Howard et al., 1995)

	Größe	**Form**
Grad 1	< 10 mm	Kuppelförmig
Grad 2a	> 10 mm	Kleine Kloake
Grad 2b	> 10 mm	Große Kloake
Grad 3	Kleine Defekte subchondraler Knochen	Abflachung Femurkondylus
Grad 4	Aufhellung im Femurkondylus	Keine Kloake

Juvenile subchondral bone cysts (JSBC) im distalen Kondylus des Fesselbeins wurden im Rahmen des Breeding, Osteochondral Status and Athletic Career (BOSAC) Programm von Denoix et al. (2013b) ebenfalls in vier Grade eingeteilt (Tabelle 2). In dieser Studie wurden drei verschiedene Rassen (Französische Traber, Englische Vollblüter, Selle Francias; n = 392) im Alter von vier bis sieben Monaten röntgenologisch untersucht und alle vorliegenden JOCC-Befunde in vier Grade eingeteilt. Parameter für OCD und JSBC waren Größe, Position, Begleitbefunde (z.B. Osteoarthrose) und die Interferenz mit der Gelenksbewegung. Laut dieser Studie ist der Score auf alle Lokalisationen anwendbar, wurde in der Veröffentlichung jedoch nur für JSBC des distalen Femurkondylus mit absoluten Messzahlen beschrieben.

Dieses Werk ist copyrightgeschützt und darf in keiner Form vervielfältigt werden noch an Dritte weitergegeben werden.
Es gilt nur für den persönlichen Gebrauch.

Tabelle 2: Score zur Beurteilung von ZD am distalen Kondylus des Fesselbeins (Denoix et al., 2013b)

	Größe	Form
Grad 1	< 3 mm	Kleiner zystoider Defekt
Grad 2	3 -6 mm	Mittlerer zystoider Defekt
Grad 3	6 – 10 mm	Großer zystoider Defekt
Grad 4	> 10 mm	Großer zystoider Defekt mit weiter Öffnung in Richtung Gelenk inkl. periartikulären Proliferation

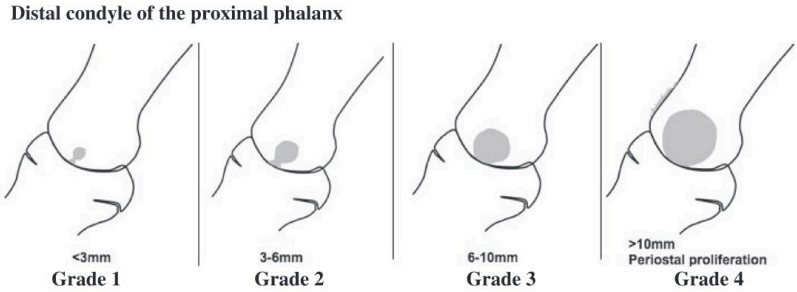

Abbildung 1: Score zur Beurteilung von ZD nach Denoix et al. 2013b, in der Veröffentlichung beispielhaft dargestellt für den distalen Kondylus des Fesselbeins

Aus dem oben beschriebenen Score von Denoix et al. (2013b) wurde in der Veröffentlichung von Lepeule et al. (2013) ein severity scoring system (SSS) abgeleitet, mit dem es gelingen sollte, röntgenologische Befunde bezogen auf die klinische Relevanz (Schweregrad) einzuteilen.

Das SSS ist in nicht-lineare Indices (severity index, SI) 1, 2, 4, und 8 eingeteilt, um den hochgradigen röntgenologischen Befunden eine höhere Gewichtung zukommen zu lassen und im Umkehrschluss die Befunde mit wenig klinischer Relevanz in ihrer Gewichtung zu limitieren. Hierbei wurde die Größe, die Lokalisation im Gelenk bzw. die Nähe zum gewichtstragenden Bereich, assoziierte knöcherne Veränderungen sowie die Interferenz in der Gelenksbewegung unter Berücksichtigung von Anatomie und Biomechanik zur Einteilung des SI einbezogen. Die röntgenologischen Befunde im Hinblick auf OC und ZD wurden in der Regel zwischen SI 1 und 2 eingeordnet. So

Dieses Werk ist copyrightgeschützt und darf in keiner Form vervielfältigt werden noch an Dritte weitergegeben werden.
Es gilt nur für den persönlichen Gebrauch.

werden bspw. ZD vom Grad 1 nach Denoix et al. (2013b) (Abbildung. 1) im SI 2 eingestuft, und Grad 2 im SI 4.

In einer vergleichenden Studie von CT und röntgenologischen Untersuchungen im Hinblick auf ZD beschreibt Schön et al. (2017) die Defekte anhand von Parametern wie bspw. Homogenität, Form, Sklerose und Anzeichen für Osteoarthritis oder Periostitis. Die Studienpopulation umfasste 42 Pferde, bei denen im Rahmen einer Lahmheitsuntersuchung ZD diagnostiziert wurden.

In einer Studie zu radiologischen Veränderungen des Krongelenkes von Vollblütern und deren Einfluss auf die Rennleistung (Santschi et al., 2015) wurden 10.169 Röntgenstudien von Verkaufsuntersuchungen ausgewertet. Die Autoren beschreiben die subchrondralen Aufhellungen und subchondralen Knochenzysten (Breite x Höhe) in absoluter Größe und deren Lage in Bezug zum Gelenk (lateral, axial, medial). Jackson et al. (2008) entwickelten ein Messsystem für ZD, bei dem die Größe des Defekts (Breite und Höhe) in Relation zum betroffenen Knochen gemessen und in drei Kategorien eingeteilt wird: <15%, 15-30% und >30%.

2.2.2 Befundung zystoider Defekte im Röntgenleitfaden

Der RöLF wurde 2018 von der GPM überarbeitet und neu herausgegeben. Dies erfolgte im Konsens mit der Bundestierärztekammer, der Deutschen Veterinärmedizinischen Gesellschaft und dem Bundesverband Praktizierender Tierärzte e.V. Er soll die Befundung von Röntgenbildern, die im Rahmen einer Kaufuntersuchung erstellt wurden, vereinheitlichen und liefert darüber hinaus eine Empfehlung für die Standard-Projektionen. Der Leitfaden soll nur bei lahmfreien Warmblutpferden, im Alter von über drei Jahren und nur zum Zweck der Ankaufsuntersuchung Anwendung finden (GPM, 2018).

ZD werden als „rundliche Aufhellung, Deutung als subchondraler zystoider Defekt / Aufhellung, subchondral (zystoider Defekt)“ beschrieben und fallen im RöLF unter die sogenannten Risikobefunde. Risikobefunde sind Röntgenbefunde, die laut Röntgenkommission der GPM mit einem Risiko für zukünftig auftretende Lahmheiten einhergehen. Sie sind im Katalog bei der jeweiligen Befundung mit dem Zusatz „Risiko“ kenntlich gemacht (GPM, 2026).

Dieses Werk ist copyrightgeschützt und darf in keiner Form vervielfältigt werden noch an Dritte weitergegeben werden.
Es gilt nur für den persönlichen Gebrauch.