Dirk Eßer (Autor)

Ultraschalldiagnostik im Kopf- und Halsbereich (A- und B- Bild-Verfahren)

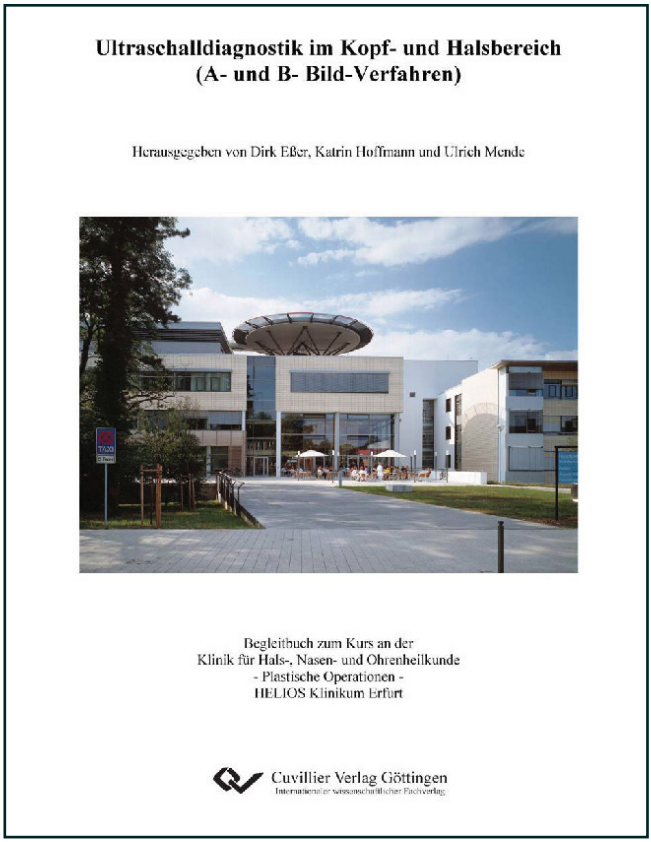

Ultraschalldiagnostik im Kopf- und Halsbereich
(A- und B- Bild-Verfahren)

Herausgegeben von Dirk Eßer, Katrin Hoffmann und Ulrich Mende

Begleitbuch zum Kurs an der
Klinik für Hals-, Nasen- und Ohrenheilkunde
- Plastische Operationen -
HELIOS Klinikum Erfurt

Cuvillier Verlag Göttingen
Internationaler wissenschaftlicher Fachverlag

https://cuvillier.de/de/shop/publications/885

Copyright:
Cuvillier Verlag, Inhaberin Annette Jentzsch-Cuvillier, Nonnenstieg 8, 37075 Göttingen, Germany
Telefon: +49 (0)551 54724-0, E-Mail: info@cuvillier.de, Website: https://cuvillier.de

Inhaltsverzeichnis

1 Grundkurs **7**

1.1 Allgemeine Hinweise zum Kurssystem, DEGUM-Richtlinien, KV-Bestimmungen
D. Eßer 9

1.2 Physikalische Grundlagen
I. Baljić 11

1.2.1 Einführung 12

1.2.2 Schall- und Schallkenngrößen 12

1.2.3 Schallausbreitung 13

1.2.4 Auflösung 17

1.2.5 Medizinischer Ultraschall 19

1.2.6 Sicherheitsaspekte 19

1.3 Einführung in die US-Diagnostik der NNH, A- und B-Bild-Verfahren
D. Eßer 21

1.4 Sonoanatomie des Halses und Untersuchungstechnik
G. Radtke 31

1.5 Terminologie der Ultraschallbefunde
K. Hoffmann 43

1.6 Speicheldrüsenerkrankungen im sonografischen Bild
H.-G. Schroeder 53

1.6.1 Bildgebende Verfahren in der Speicheldrüsendiagnostik 54

1.6.2 Zielsetzungen der Speicheldrüsensonographie 54

1.6.3 Normale Anatomie der Speicheldrüsen: Glandula parotis 55

1.6.4 Normale Anatomie der Speicheldrüsen: Glandula submandibularis . 56

1.6.5 Normale Anatomie der Speicheldrüsen: Glandula sublingualis 57

1.6.6 Pathologische Befunde: Sialadenitis 58

1.6.7 Pathologische Befunde: Sialolithiasis 59

1.6.8 Pathologische Befunde: Speicheldrüsentumore 59

1.6.9 Pathologische Befunde: periglanduläre Befunde 65

1.7 Sonographische Diagnostik von Primärtumoren im oberen Aerodigestivtrakt
P. Jecker 67

1.8 Sonoanatomie und Tumorstaging bei Tumoren der Mundhöhle und des Oropharynx
U. Mende 83

1.9 Artefakte in der Ultraschalldiagnostik
I. Baljić 95
1.9.1 Einführung 96
1.9.2 Schallschattenartefakt 97
1.9.3 Schallverstärkungsartefakt 98
1.9.4 Randschattenartefakt 98
1.9.5 Schichtdickenartefakt 99
1.9.6 Wiederholungsechos (Reverberationsartefakte) 100
1.9.7 Spiegelartefakt 100
1.9.8 Bogenartefakt(Nebenkeulenartefakt) 100
1.9.9 Laufzeiteffekte 103
1.9.10 Elektronisches Rauschen 103
1.9.11 Fokusartefakte 104
1.9.12 Aliasing bei Dopplersonographie 104

2 Aufbaukurs 105

2.1 Sonografie im Kopf und Halsbereich bei Kindern und Jugendlichen
A. Lemmer 107
2.2 Die Sonografie in der Hand des HNO-Chirurgen
D. Eßer 133
2.2.1 Lymphknotenschwellungen 134
2.2.2 Primärtumoren 139
2.2.3 Speicheldrüsentumoren 141
2.2.4 Sonstige Halsschwellungen 142
2.2.5 Lagebeziehung zu großen Halsgefäßen 145
2.2.6 Sonstiges 145
2.2.7 Tumordispensaire 145
2.2.8 FNAZ 145
2.3 Sonografische Diagnostik von Infiltrationen operativ relevanter Strukturen
U. Mende 147
2.4 Fallbeispiele Quiz
K. Hoffmann 161
2.5 Differentialdiagnostik von Weichteiltumoren und Halsschwellungen
K. Hoffmann 169
2.6 Sonografie in der Tumornachsorge und Rezidiverkennung von Kopf-Hals-Tumoren
U. Mende 189

2.7 Farbdopplersonografie - Grundlagen und Anwendung
K. Hoffmann 201

2.8 Lymphknotensonographie
P. Jecker 211

2.8.1 Kopf- Halstumoren 212

2.8.2 Lymphknotenkapsel 214

2.8.3 Lymphknotenhilus 217

2.8.4 Lymphknoten und FKDS 218

2.8.5 Binnenstruktur der Lymphknoten 222

2.9 Einsatzspektrum der Sonografie in der HNO-Praxis, einschl. KV-Richtlinien zur Zulassung und Abrechnung
H. Schwetge 227

2.9.1 Technische Voraussetzungen der B-Mode-Sonografie 228

2.9.2 Sonografische Diagnostik 228

2.9.3 Zulassungskriterien KV 228

2.9.4 Abrechnung sonografischer Leistungen 228

3 Abschlusskurs 231

3.1 Diagnostik der Hauttumoren mittels Sonografie
I. Kellner 233

3.2 Farbcodierte Duplex-Sonografie in der Diagnostik und Verlaufskontrolle von Patienten mit Kopf- und Halstumoren
U. Mende 245

3.3 Speicheldrüsenerkrankungen im dopplersonografischen Bild, Indikationen und Ergebnisse der extrakorporalen Stoßwellenlithotripsie von Speichelsteinen
K. Hoffmann 261

3.4 CT und MRT als alternative bildgebende Verfahren zur Sonografie
U. Mende 289

3.5 Traumatologie in der Kopf-Hals Sonographie
H.-G. Schroeder 305

3.5.1 Einführung 306

3.5.2 Fallbeispiele: Gesichtsschädelfrakturen 307

3.5.3 Hämatome 311

3.5.4 Fazit 315