



Hans-Albert Merten (Autor)

Khalid Sultana (Autor)

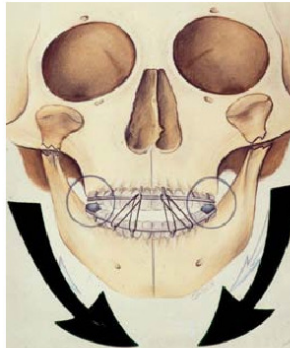
**Früh- und Spätergebnisse nach konservativer  
frühfunktioneller Exstionstherapie bilateraler  
Kiefergelenkfortsatzfrakturen**

Khalid Sultana, Hans-Albert Merten

---

**Früh- und Spätergebnisse nach konservativer  
frühfunktioneller Exstionstherapie bilateraler  
Kiefergelenkfortsatzfrakturen**

---



Cuvillier Verlag Göttingen

<https://cuvillier.de/de/shop/publications/2617>

Copyright:

Cuvillier Verlag, Inhaberin Annette Jentsch-Cuvillier, Nonnenstieg 8, 37075 Göttingen,  
Germany

Telefon: +49 (0)551 54724-0, E-Mail: [info@cuvillier.de](mailto:info@cuvillier.de), Website: <https://cuvillier.de>

## Inhaltsverzeichnis

	Seite
<b>1. Einleitung</b>	<b>8</b>
<b>1.1. Mechanismen, Ursachen und Diagnostik von Gelenkfortsatzfrakturen</b>	<b>8</b>
<b>1.2. Behandlungsmodalitäten bei Kiefergelenkfortsatzfrakturen</b>	<b>12</b>
<b>1.2.1. Überblick der konservativen Versorgung von Gelenkfortsatzfrakturen</b>	<b>12</b>
<b>1.2.1.1. Die Verwendung des Hypomochliions im Rahmen der konservativen Therapie von Gelenkfortsatzfrakturen</b>	<b>14</b>
<b>1.2.1.2. Behandlungsschema der konservativen Therapie von Gelenkfortsatzfrakturen an der Abteilung Mund-, Kiefer- und Gesichtschirurgie der Universitätsklinik Göttingen (1980 bis 2000)</b>	<b>15</b>
<b>1.2.2. Chirurgische Therapie von Gelenkfortsatzfrakturen</b>	<b>24</b>
<b>1.2.2.1. Risiken der chirurgischen Therapie von Gelenkfortsatzfrakturen</b>	<b>25</b>
<b>1.2.2.2. Operative Zugänge zum Collum und Caput mandibulae</b>	<b>26</b>
<b>1.2.2.3. Osteosyntheseverfahren</b>	<b>27</b>
<b>1.3. Indikationsspektrum der jeweiligen Behandlungsmethoden</b>	<b>28</b>
<b>1.4. Komplikationen und Spätfolgen nach konservativer sowie chirurgischer Therapie von Gelenkfortsatzfrakturen</b>	<b>29</b>
<b>1.4.1. Subjektive Spätfolgen</b>	<b>29</b>
<b>1.4.1.1. Sensibilitätsstörungen</b>	<b>29</b>
<b>1.4.1.2. Schmerzen im Kiefergelenk</b>	<b>29</b>
<b>1.4.1.3. Verminderung der Kaukraft</b>	<b>29</b>
<b>1.4.1.4. Ermüdungserscheinungen beim Kauen</b>	<b>29</b>
<b>1.4.2. Objektive Spätfolgen</b>	<b>29</b>
<b>1.4.2.1. Gelenkknacken</b>	<b>29</b>
<b>1.4.2.2. Ankylose, Nekrose und Pseudarthrose nach Kiefergelenkfrakturen</b>	<b>30</b>
<b>1.4.2.3. Funktionsstörungen</b>	<b>30</b>
<b>1.5. Problemstellung</b>	<b>31</b>
<b>2. Patienten und Methodik</b>	<b>34</b>

<b>2.1. Patientendaten</b>	<b>34</b>
<b>2.2. Behandlungsschema</b>	<b>34</b>
<b>2.3. Einteilung der Frakturtypen</b>	<b>35</b>
<b>2.4. Röntgenanalyse</b>	<b>39</b>
<b>2.5. Einteilung der Begleitverletzungen</b>	<b>41</b>
<b>3. Ergebnisse</b>	<b>42</b>
<b>3.1. Statistische Erhebungen</b>	<b>42</b>
<b>3.1.1. Prämorbid Faktoren</b>	<b>42</b>
<b>3.1.2. Anzahl der Patienten sowie Alters- und Geschlechtsverteilung</b>	<b>42</b>
<b>3.1.3. Unfallursache und jahreszeitliche Häufung</b>	<b>44</b>
<b>3.1.4. Klassifikation der Gelenkfortsatzfrakturen und der Dislokationsrichtungen</b>	<b>45</b>
<b>3.1.5. Begleitverletzungen</b>	<b>48</b>
<b>3.1.6. Zeiträume zwischen Unfall, Therapiebeginn und Therapieende</b>	<b>49</b>
<b>3.2. Zahnstatus, Höhe und Lokalisation des Hypomochlions</b>	<b>54</b>
<b>3.3. Radiologische Befunde</b>	<b>57</b>
<b>3.4. Klinische Befunde</b>	<b>63</b>
<b>3.5. Evaluation der schriftlichen Befragung zur Beurteilung der posttherapeutischen Behandlungsergebnisse</b>	<b>65</b>
<b>3.6. Berechnung und Bewertung des Dysfunktionsindex</b>	<b>77</b>
<b>4. Diskussion</b>	<b>82</b>
<b>5. Zusammenfassung</b>	<b>89</b>
<b>6. Anhang</b>	<b>92</b>
<b>6.1. Formblatt zur Auswertung der archivierten Krankenakten</b>	<b>92</b>
<b>6.2. Patientenfragebogen zur posttherapeutischen Evaluation der Behandlungsergebnisse</b>	<b>97</b>
<b>7. Literaturverzeichnis</b>	<b>101</b>

**Abkürzungen**

A.	: Arteria
Abb.	: Abbildung
BGFF	: bilaterale Gelenkfortsatzfraktur
CFV	: chirurgische Frakturversorgung
CM	: Collum mandibulae
FFET	: frühfunktionelle Extensionstherapie
GFF	: Gelenkfortsatzfraktur(-en)
IBGFF	: isolierte bilaterale Gelenkfortsatzfraktur
IGFF	: isolierte Gelenkfortsatzfraktur
IMF	: intermaxilläre Fixation
KBGFF	: kombinierte bilaterale Gelenkfortsatzfraktur
KFV	: konservative Frakturversorgung
KG	: Kiefergelenk
KGFF	: kombinierte Gelenkfortsatzfraktur
M.	: Musculus
MKG	: Mund-, Kiefer- und Gesichtschirurgie
MLV	: Mittellinienverschiebung
N.	: Nervus
OK	: Oberkiefer
OPG	: Orthopantomogramm
UGFF	: unilaterale Gelenkfortsatzfraktur
UK	: Unterkiefer
V.	: Vena